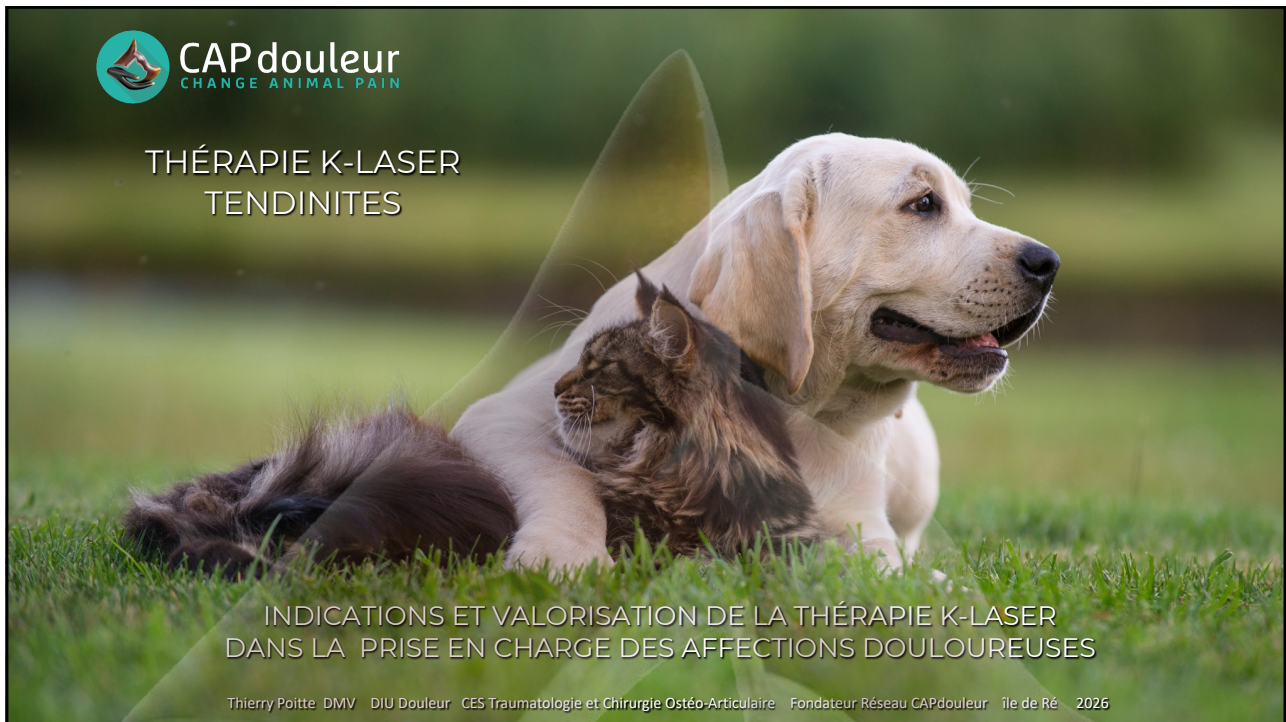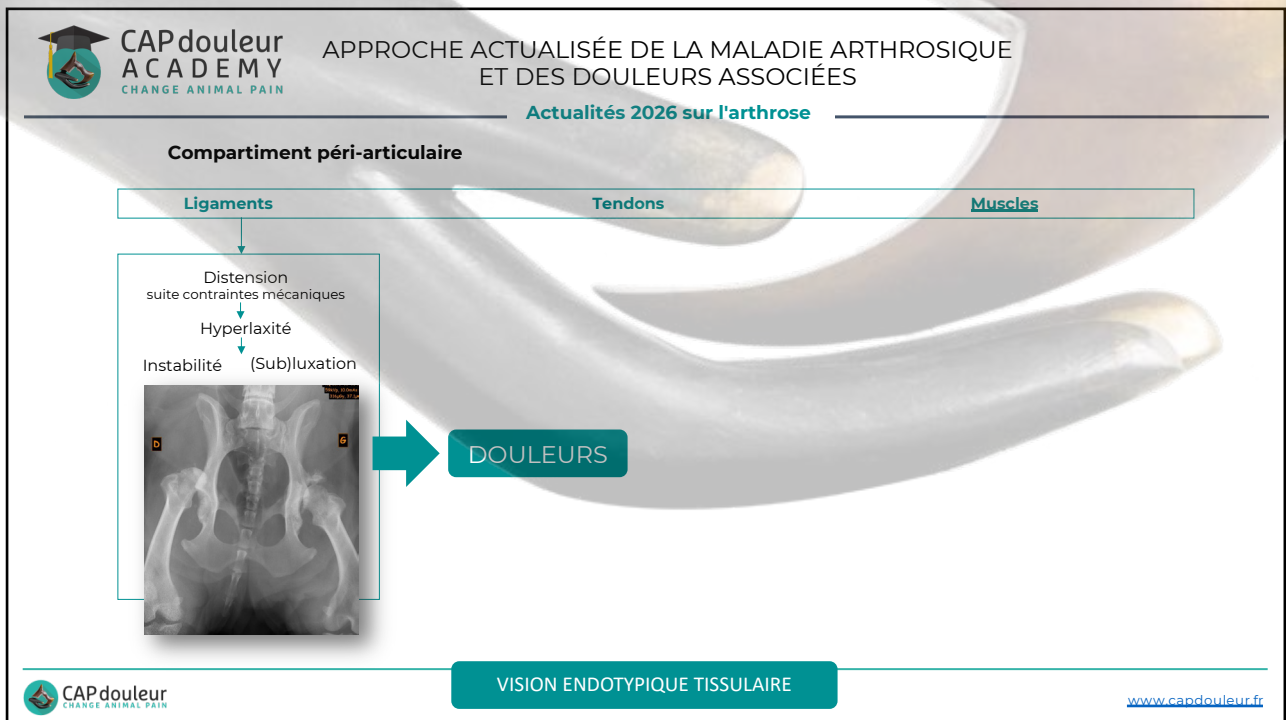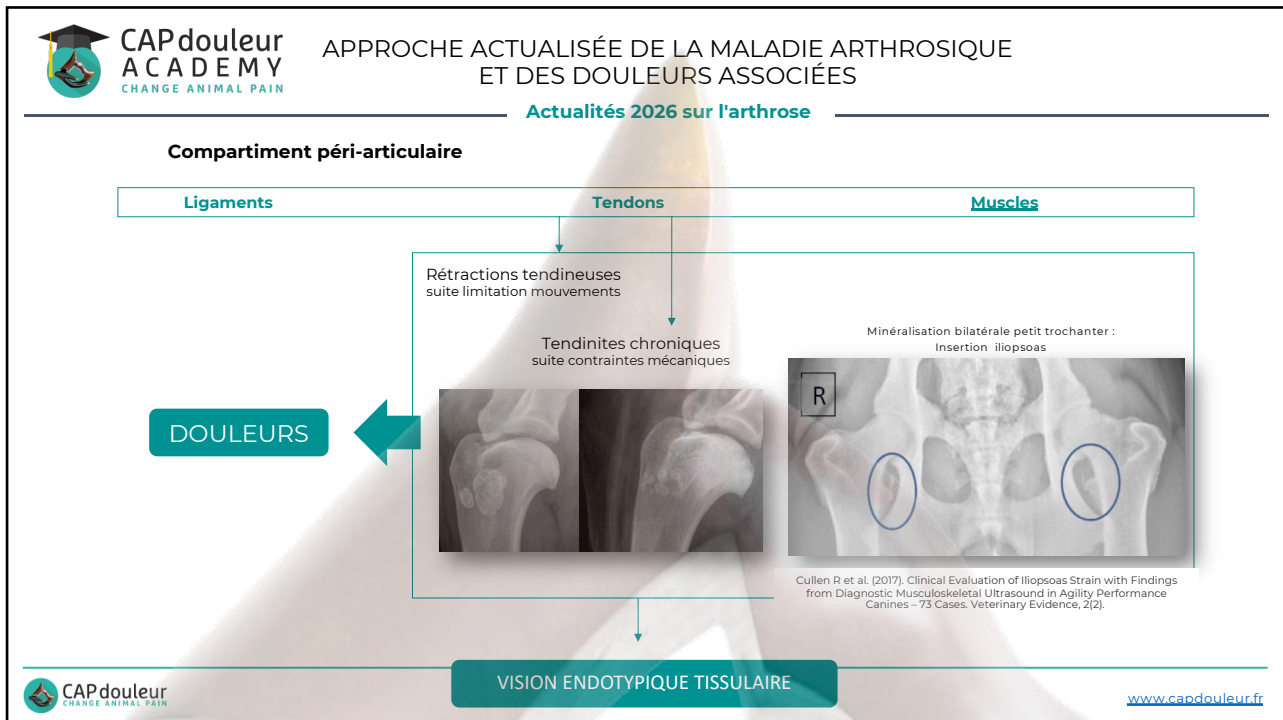




1



2





3

**TENDINITES: THERAPIE K-LASER**

**PROCEDURE – OBSERVATION CLINIQUE**

Enddy Mâtin de Naples M 4 ans 92kg  
Tendinites Biceps - Arthrose Epaules suite OCD ... + Hanches Grassets Carpes ...

**Consultation CAPdoulleur**

**CAPdoulleur** CHANGE ANIMAL PAIN [www.capdoulleur.fr](http://www.capdoulleur.fr)

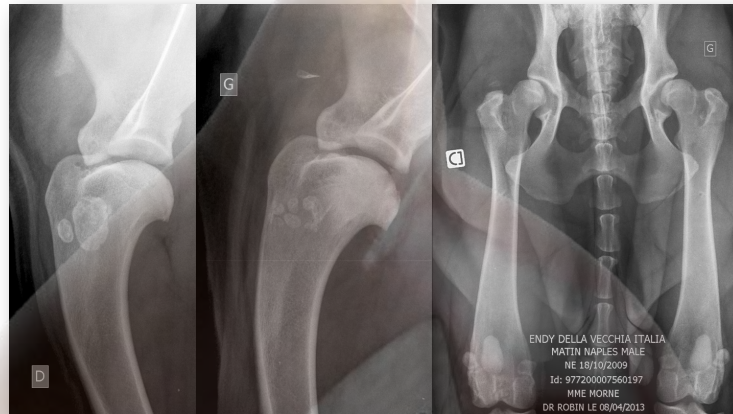
4

## TENDINITES: THERAPIE K-LASER



## PROCEDURE - OBSERVATION CLINIQUE

Eddy Mâtin de Naples M 4 ans 92kg  
Tendinites Biceps - Arthrose Epaules suite OCD ... + Hanches Grassetts Carpes ...


[www.capdoleur.fr](http://www.capdoleur.fr)

5

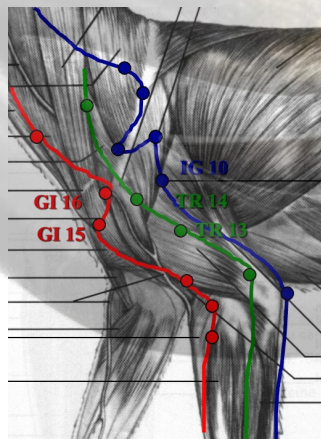
## TENDINITES: THERAPIE K-LASER

Eddy Mâtin de Naples M 4 ans 92kg



## PROCEDURE - OBSERVATION CLINIQUE

MÉRIDIENS



BALAYAGE  
CW ISP 2-10-50-100-200Hz  
Suivre les Méridiens GI TR IG  
Insister sur les points:  
GI 16 GI 15  
TR 14 TR 13 IG 10


[www.capdoleur.fr](http://www.capdoleur.fr)

6



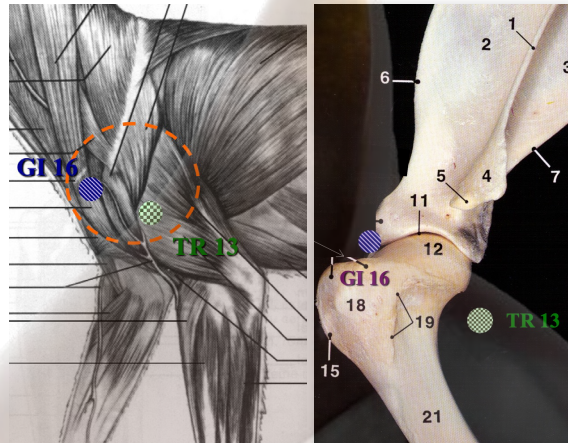
## TENDINITES: THERAPIE K-LASER

Consultation CAPdoulleur



## PROCEDURE – OBSERVATION CLINIQUE

## TRIGGER POINTS



STATIQUE PULSÉ  
200-500-1000-5000 Hz

**TRIGGER POINTS:****Gros Intestin 16**

*Sur le tubercule sus-glénoidal  
Latéralement au tendon du  
sus-épineux*

Action sur les affections  
du Sus Epineux  
du N. Sus Scapulaire

**Triple Réchauffeur 13**

*Entre le deltoïde et le triceps  
latéral*

*En arrière de l'humérus;  
mi distance du bras*

Action sur les affections  
du Deltoïde  
du N. Axillaire

7

## TENDINITES: THERAPIE K-LASER

Consultation CAPdoulleur



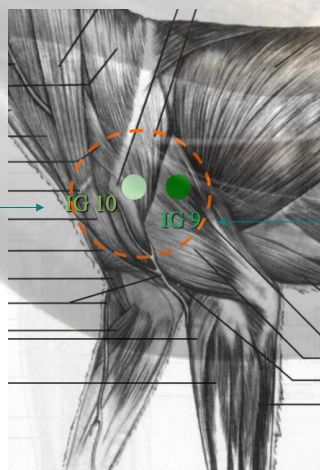
## PROCEDURE – OBSERVATION CLINIQUE

## POINTS ACUPUNCTURE

Intestin Grêle 10

*Dans le sillon  
des 2 deltoïdes*

Action sur les affections  
du Grand dorsal  
du Deltoïde  
des Anconés  
du Plexus brachial



Intestin Grêle 9

*Chef long triceps en  
arrière deltoïde*

Action sur les affections  
du Triceps brachial

8

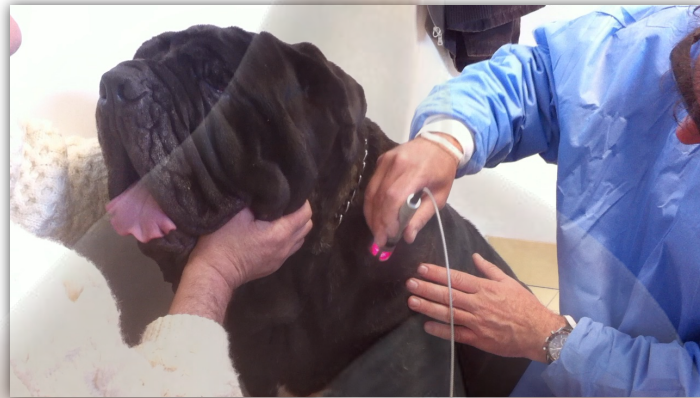

## TENDINITES: THERAPIE K-LASER



## PROCEDURE - OBSERVATION CLINIQUE

Enddy Mâtin de Naples M 4 ans 92kg  
Tendinites Biceps - Arthrose Epaules suite OCD ... + Hanches Grassetts Carpes ...


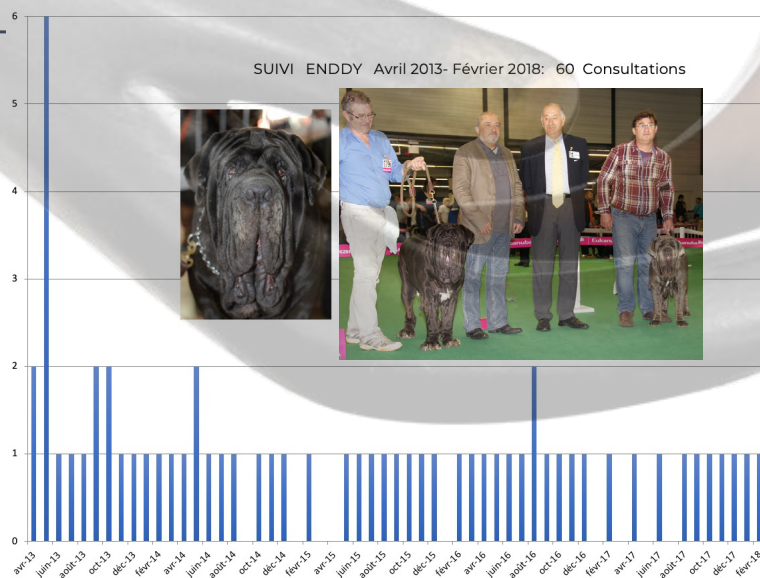

[www.capdoleur.fr](http://www.capdoleur.fr)

9

## TENDINITES: THERAPIE K-LASER



SUIVI ENDDY Avril 2013- Février 2018: 60 Consultations


[www.capdoleur.fr](http://www.capdoleur.fr)

10

## TENDINITES: THERAPIE K-LASER

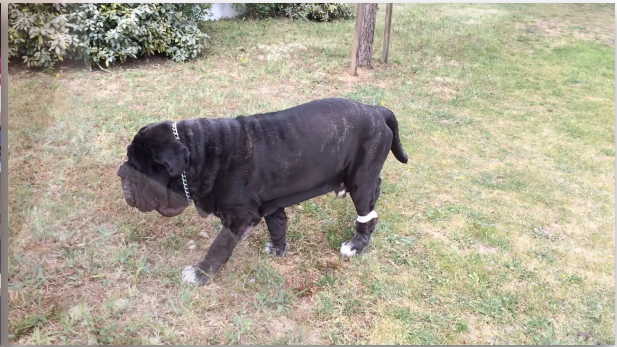

## PROCEDURE – OBSERVATION CLINIQUE

Enddy Mâtin de Naples M 4 ans 92kg  
Tendinites Biceps - Arthrose Epaules suite OCD ... + Hanches Grassetts Carpes ...



Mai 2013



Mai 2016


[www.capdoleur.fr](http://www.capdoleur.fr)

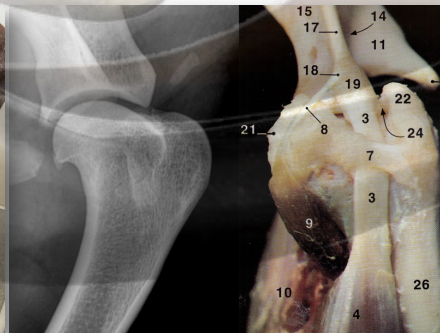
11

## TENDINITES: THERAPIE K-LASER



## PROCEDURE – OBSERVATION CLINIQUE

Uta Braque Allemand F 9ans 25 kg  
Arthrose épaule et Tendinite du Biceps Brachial



Affections Tendons Epaule:

- Ténosynovite bicipitale
- Calcification du muscle supra-épineux
- Contracture du muscle infra-épineux


[www.capdoleur.fr](http://www.capdoleur.fr)

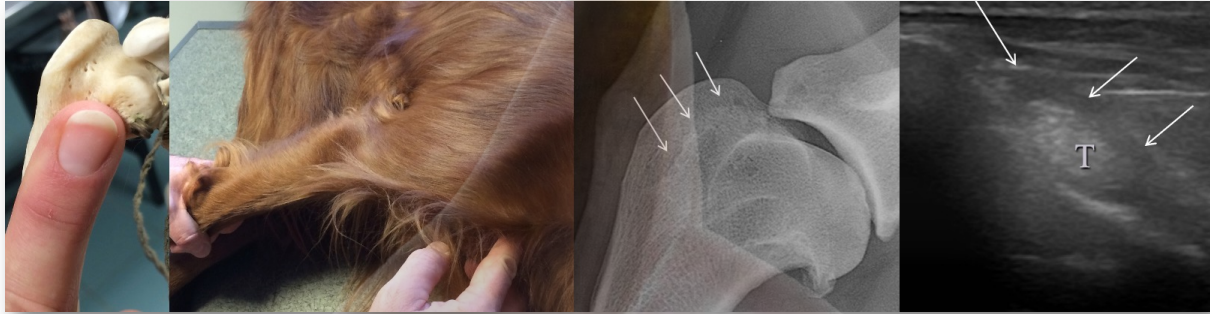
12



## TENDINITES: THERAPIE K-LASER



## PROCEDURE – OBSERVATION CLINIQUE



Palpation Pression  
du Tendon du Biceps  
Médialement  
au grand tubercule

Test du Tendon du Biceps  
Mise en tension maximale  
du Tendon par:  
➢ Flexion de l'épaule  
➢ Extension du coude

Ostéophytes sur les lèvres  
de la coulisse bicipitale

✓ Hâlo hypoéchogène  
ceinturant le tendon (T)  
✓ Dilatation de la gaine synoviale



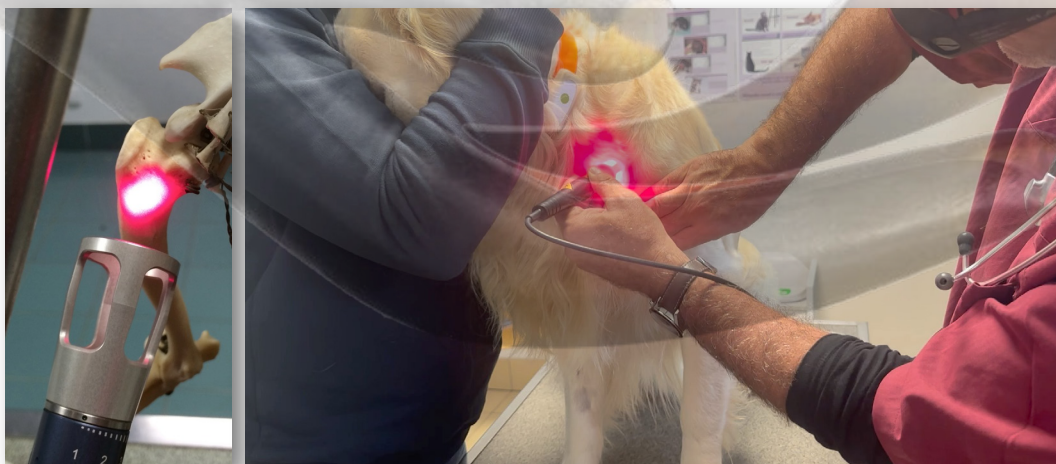[www.capdoleur.fr](http://www.capdoleur.fr)

13

## TENDINITES: THERAPIE K-LASER



## PROCEDURE – OBSERVATION CLINIQUE



[www.capdoleur.fr](http://www.capdoleur.fr)

14

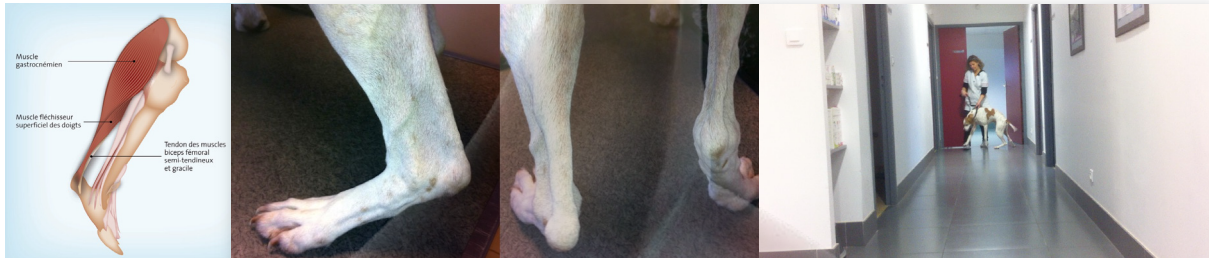

## TENDINITES: THERAPIE K-LASER



## PROCEDURE – OBSERVATION CLINIQUE

VERON Pointer M 9 ans 25kg Rupture partielle Tendon d'Achille



## Tendon d'Achille:

- Tendon du M. gastrocnémien
- Tendon commun des
- M. biceps fémoral, gracile
- et semi-tendineux
- Tendon du M fléchisseur sup des doigts.



[www.capdoleur.fr](http://www.capdoleur.fr)

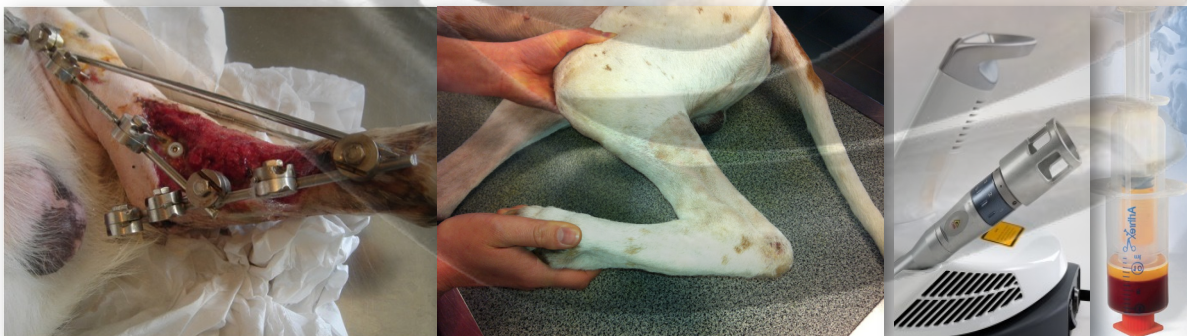15

## TENDINITES: THERAPIE K-LASER



## PROCEDURE – OBSERVATION CLINIQUE

VERON Pointer M 9 ans 25kg Rupture partielle Tendon d'Achille



J1: Laser 1 et AINS 2j

J4: Disparition œdème - injections Plasma Autologue Conditionné in situ  
(riche en plaquettes: Facteurs de croissance et effets régénérateurs sur les tendons)

J7: Laser 2 J11: Laser 3 J17: Laser 4

J30: Laser 5 Récupération complète angle ok appui ok pas de boiterie



[www.capdoleur.fr](http://www.capdoleur.fr)

16

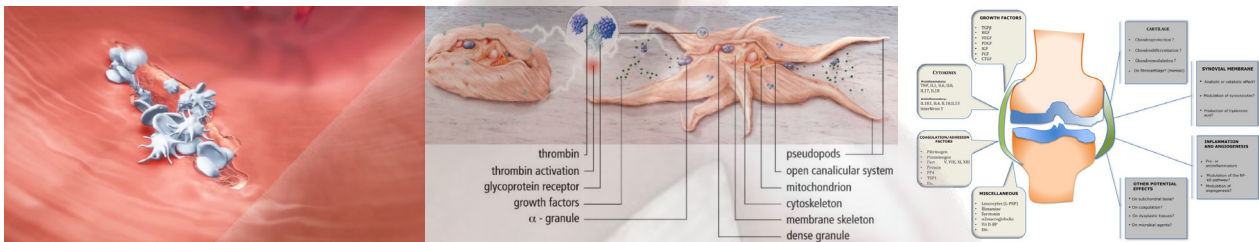
## TENDINITES: THERAPIE K-LASER

## PROCEDURE – OBSERVATION CLINIQUE

## PRP

Au contact de la matrice extracellulaire et au niveau de la lésion, l'activation et la dégranulation des plaquettes / Thrombine Thromboxane ...libèrent des cytokines facteurs de croissance :

- Analgésie  $\rightarrow$  TNF  $\alpha$
- Anti inflammatoire
- Recrutement cellules souches



17

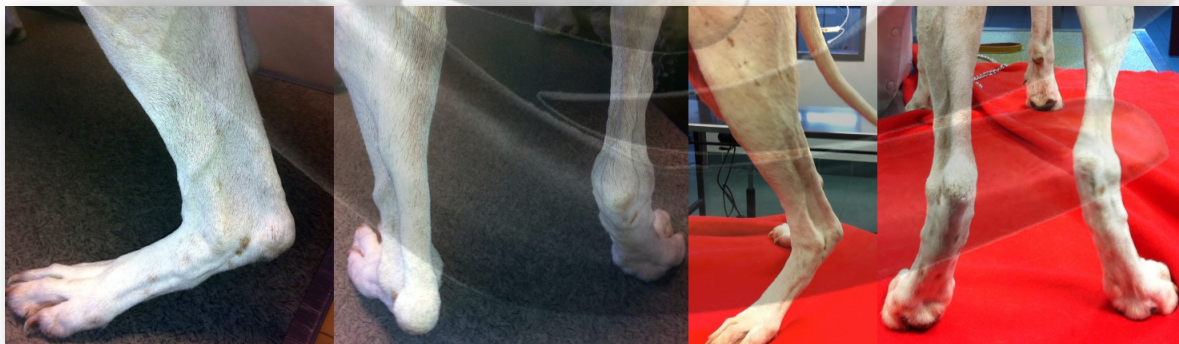## TENDINITES: THERAPIE K-LASER

## PROCEDURE – OBSERVATION CLINIQUE

Consultation CAPdoulleur



VERON Pointer M 9 ans 25kg Rupture partielle Tendon d'Achille



J1

J17

18

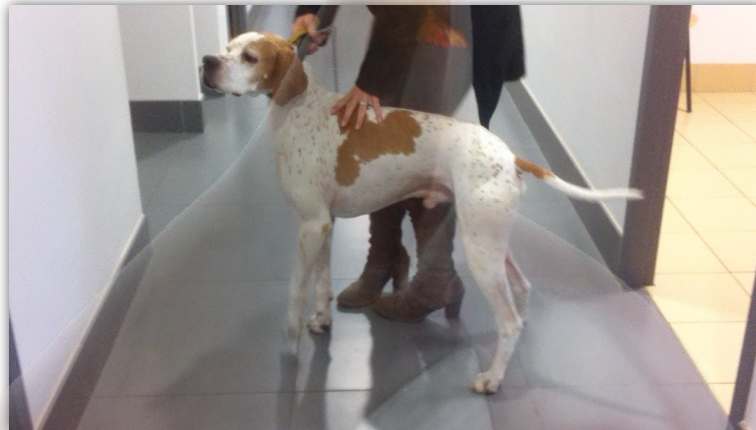

## TENDINITES: THERAPIE K-LASER



## PROCEDURE - OBSERVATION CLINIQUE

VERON Pointer M 9 ans 25kg Rupture partielle Tendon d'Achille



[www.capdoulleur.fr](http://www.capdoulleur.fr)


19

## TENDINITES: THERAPIE K-LASER



## PROCEDURE - OBSERVATION CLINIQUE

Eliott Européen M 4 ans 5,5kg Tendon d'Achille  
Boiterie PG - Phlegmon suite trauma - Plantigradie - Tuméfaction jonction cutanéomuqueuse -



15/07/13: laser 1 Tous les 5j: laser 2 3 4  
+ 25j: laser 5 + 40j: laser 6 + 50j: laser 7



[www.capdoulleur.fr](http://www.capdoulleur.fr)

20



## TENDINITES: THERAPIE K-LASER



## PROCEDURE – OBSERVATION CLINIQUE



J1

J40


[www.capdoulleur.fr](http://www.capdoulleur.fr)

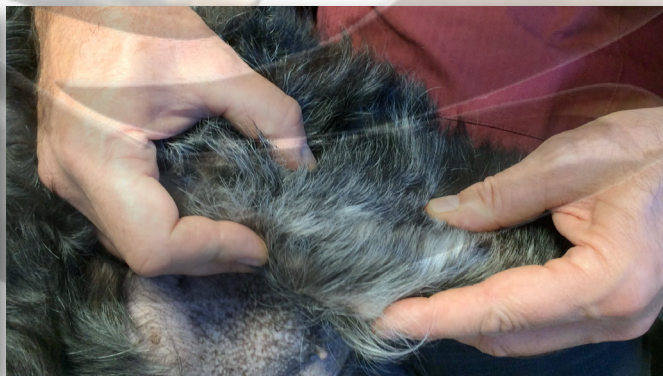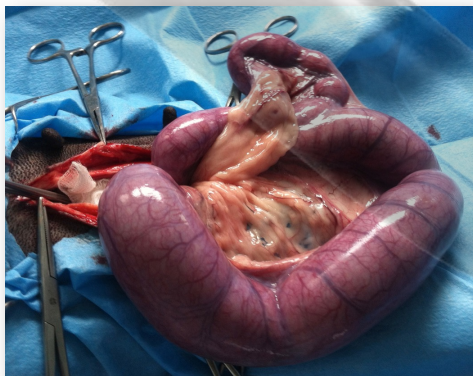
21

## TENDINITES: THERAPIE K-LASER



## PROCEDURE – OBSERVATION CLINIQUE

Tirane Epagneul Breton F 11ans 24,7 kg Pyomètre et Rupture LCA G


[www.capdoulleur.fr](http://www.capdoulleur.fr)

22

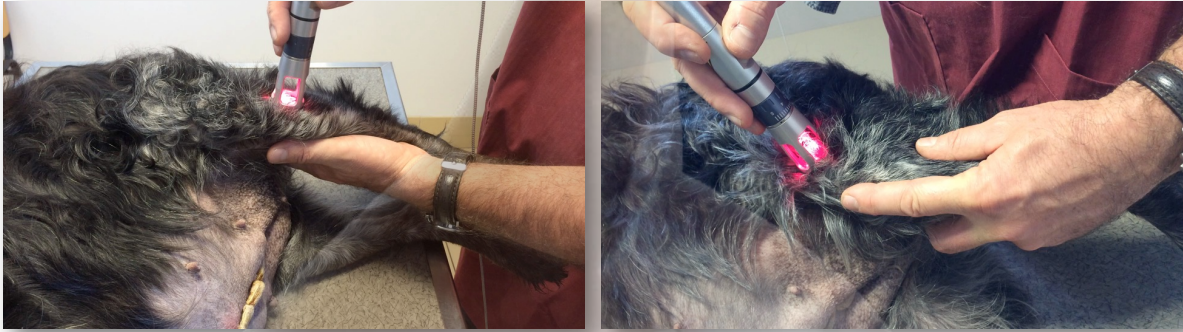## TENDINITES: THERAPIE K-LASER

Consultation CAPdoulleur



## PROCEDURE - OBSERVATION CLINIQUE

Tirane Epagneul Breton F 11ans 24,7 kg Pyomètre et Rupture LCA G

[www.capdoulleur.fr](http://www.capdoulleur.fr)

23

## TENDINITES: THERAPIE K-LASER

Consultation CAPdoulleur



## PROCEDURE - OBSERVATION CLINIQUE

Tirane Epagneul Breton F 11ans 24,7 kg Pyomètre et Rupture LCA G

[www.capdoulleur.fr](http://www.capdoulleur.fr)

24



## TENDINITES: THERAPIE K-LASER



### PROCEDURE – OBSERVATION CLINIQUE

Rebecca Schnauzer - F 13ans 8,7 kg - Rupture LCA D



J15



[www.capdoulleur.fr](http://www.capdoulleur.fr)

25

## TENDINITES: THERAPIE K-LASER



### TÉMOIGNAGE



[www.capdoulleur.fr](http://www.capdoulleur.fr)

26



## TENDINITES: THERAPIE K-LASER



### TÉMOIGNAGE



[www.capdoulleur.fr](http://www.capdoulleur.fr)

27

